Über die Beeinträchtigung der zahnärztlichen Tätigkeit bei Armgelenksteifheiten als Folge von Unfällen.

(Ein experimenteller Beitrag).

Inaugural-Dissertation

zur

Erlangung der zahnärztlichen Doktorwürde

der

Hohen Medizinischen Fakultät

der

Rheinischen Friedrich-Wilhelms-Universität

zu Bonn

vorgelegt am 13. II. 1936

von

Albert Stackfleth

Zahnarzt aus Niederbieber.

1936

Buchdruckerei Richard Mayr, Würzburg

Gedruckt mit Genehmigung der medizinischen Fakultät Bonn

Referent: Prof. Dr. Balters.

Korreferent: Prof. Dr. Proell.

Der Zahnarzt ist bei der Ausübung seines Berufes weitgehend von dem freien Gebrauch seiner oberen Gliedmaßen abhängig. Irgendwelche pathologischen Zustände, welche die freie Bewegungsmöglichkeit der Hände und Arme, bedingt durch gesunde Funktion der Gelenke, einschränken und aufheben, müssen ihn mithin in der Arbeit mehr oder weniger behindern.

Es ist klar, daß auch der Zahnarzt den für solche Bewegungshemmnisse und Funktionsstörungen in Frage kommenden ursächlichen Momenten ausgesetzt ist, sowohl während der Ausübung seines Berufes, als auch während seiner Freizeit. Einige Möglichkeiten seien kurz angedeutet: Ein Zahnarzt gleitet beispielsweise im Sprechzimmer aus, fällt unglücklich auf Hand- oder Ellenbogengelenk und zieht sich einen komplizierten Bruch zu. Wenn auch heute selbst komplizierte Brüche in den bei weitem häufigsten Fällen vollkommen geheilt werden, so daß die frühere Funktionstüchtigkeit wieder zurückkehrt, so sind doch Fälle bekannt, wo solche Brüche im Gelenk mit knöchernen oder fibrösen Ankylosen ausheilen, die dann eine bedeutende Funktionsstörung ausmachen können. Er kann gleichzeitig in ein infiziertes Zahnreinigungsinstrument fallen und dem gebrochenen Gelenk noch eine Infektion setzen, wodurch die Heilungstendenz und Aussicht auf gesunde Funktion bedeutend herabgesetzt werden. Es ist bekannt, daß gerade die Vorderarmdoppelbrüche, bei denen die Bruchlinien bei Ulna und Radius ungefähr in gleicher Höhe verlaufen, mit Brückencallus ausheilen, und ein solcher Brückencallus ist funktionell gleichbedeutend mit einer Versteifung des Humeroradialgelenkes. Gleicherweise kann bei solchen Vorderarmbrüchen durch Druck vorspringender Bruchfragmente auf die Muskeln eine ischämische Muskelkontraktion eintreten, die zu einer Versteifung von Ellenbogengelenk, Handgelenk und Fingergelenk in Beugekontraktur führen kann. In gleichem Maße können chronische Entzündungen zu Gelenkversteifungen führen. Zerstörung des Gelenkapparates und aufschließende Granulationen haben den Verlust der Gelenkfunktion zur Folge und heilen häufig in Ankylose aus. Nach Garré-Borchard sind in 35% der Fälle von Osteomyelitis in den Extremitäten die Gelenke mit beteiligt. Weiterhin können ausgebreitete Verbrennungen mit folgenden dermatogenen Kontrakturen sowohl in Schulter- und Ellenbogengelenk, als auch im Handgelenk eine mehr oder weniger große Versteifung bewirken. Die Möglichkeiten sind mannigfaltig, doch diese kurzen Andeutungen mögen genügen, denn

uns interessieren in diesem Fall nur die Endzustände, die Art und Größe der Behinderung.

Es ist für die Auswirkung solcher körperlichen Behinderungen auf die Ausübung des Berufes natürlich von Wichtigkeit, welches Gelenk von der Funktionsstörung betroffen ist, die Art und Größe der Störung und welche Bewegungen bei den verschiedenen zahnärztlichen Maßnahmen beim Gebrauch dieses oder jenes Instrumentes auszuführen sind.

Meine Untersuchungen erstrecken sich nur auf Versteifungen in Hand-, Ellenbogen- und Schultergelenk. Bei normaler Funktion gestattet das Handgelenk Bewegungen der Hand nach vier Richtungen. Es ermöglicht eine Plantarflexion der Hand um rund 90^0 und eine fast ebenso große Dorsalflexion; dies ist jedoch individuell verschieden, außerdem eine ulnare und eine geringere radiale Abduktion. Die Rotationsbewegung der Hand ist eine kombinierte Bewegung in Hand- und Ellenbogengelenk; sie wird in der Hauptsache durch die Funktionstüchtigkeit des Humeroradial-Gelenkes gewährleistet, während Handgelenk und Handwurzelknochen nur eine unbedeutende Rotationsbewegung der Hand zulassen. Im Ellenbogengelenk ist als weitere Bewegung Flexion und Extension des Unterarmes begründet. Bei den Bewegungen im Schultergelenk werden verschiedene Gelenke gleichzeitig beansprucht: das Humeroskapulargelenk, Akromioklavikulargelenk- und Sternoklavikulargelenk. Sie gewährleisten teils einzeln, teils im Zusammenwirken Rotation des Armes nach innen und außen, Abduktion und Adduktion und Heben des Armes nach vorn und hinten. Das Humeroskapulargelenk gestattet eine Abduktion des Armes nur bis zur Schulterhöhe. Eine weitere Abduktion ist nur möglich durch Drehung der Skapula in der Horizontalebene durch Muskelzug, indem der Angulus scapulae nach außen rückt. Je nachdem in welchem Gelenk die Funktionsstörung sitzt, müssen die betreffenden Bewegungen teilweise oder ganz aufgehoben sein.

Um Art und Größe der jeweiligen Behinderung feststellen und untersuchen zu können, war es erforderlich, solche Gelenkversteifung künstlich vorzutäuschen, da mir praktische Fälle nicht zur Verfügung standen. Mit Gipsverbänden schaltete ich deshalb die Bewegungsmöglichkeit in den einzelnen Gelenken teilweise oder ganz aus und versuchte nun mit den verschiedensten Instrumenten zu arbeiten.

Eine kurze Disposition mag die Reihenfolge meiner Untersuchung angeben:

I. Versteifung des Handgelenkes.
II. Versteifung des Ellenbogengelenkes:
    1. in rechtwinkliger Beugestellung,

a) Extension und Flexion des Unterarmes sind ausgeschaltet, Pronation und Supination der Hand noch ungestört.
b) Vollkommene Versteifung.

2. Pronation und Supination der Hand aufgehoben.
Extension und Flexion im Ellenbogengelenk ungestört.
3. Versteifung des Ellenbogengelenkes in 150^0 Extensionsstellung.
a) und b) wie zu 1).

III. Versteifung des Schultergelenkes.
1. In 90^0 Abduktionsstellung.
2. In Adduktionsstellung.

Da sich bei Versteifung eines Gelenkes hauptsächlich dann Schwierigkeiten einstellen, wenn es gilt, mit Instrumenten zu arbeiten, welche vorzugsweise Bewegungen in dem befallenen Gelenk erfordern, ist es zweckmäßig, das zahnärztliche Instrumentarium in Finger-, Hand-, Vorderarm- und Arminstrumente einzuteilen. Eine Reihe von Instrumenten erfordert wiederum kombinierte Bewegungen in verschiedenen Gelenken, z. B. in Hand- und Ellenbogengelenk oder in Hand- und Schultergelenk.

Als Fingerinstrumente sind solche Instrumente anzusprechen, welche zu ihrer Bedienung in der Hauptsache Bewegungen von Daumen, Zeigefinger und Mittelfinger erfordern, während die beiden anderen Finger der Abstützung dienen. Um mit dem Instrument das Arbeitsfeld und die erforderliche Grundstellung zum Arbeitsfeld zu erreichen, sind natürlich Bewegungen in verschiedenen Gelenken erforderlich. Dies soll bei dieser Einteilung nicht berücksichtigt werden, sondern die Instrumente sollen eingeteilt werden nach den Bewegungen, welche ihre Bedienung am Operationsfeld erfordert.

Als Fingerinstrumente können mithin gelten:
Handstück, geführt in Schreibfederhaltung,
Winkelstück, Sonden, Spiegel, Pincette, Füll- und Modellierinstrumente,
jegliche Art von Nadeln, welche bei der Wurzelbehandlung gebraucht werden.

Vom prothetisch-technischen Instrumentarium, soweit diese nicht schon unter Fingerinstrumente für konservierende Behandlung verzeichnet ist, sind noch die verschiedenen Zangen zu nennen wie: Kammerbiege-, Krampon- und Konturenzange.

Von chirurgischen Instrumenten sind noch zu erwähnen:
Skalpell und Raspatorium.

Diese jedoch nur bedingt, da sie je nach Gebrauch auch als Handinstrumente bezeichnet werden können.

Als reine Handinstrumente sind nur wenige anzusprechen. Es kommt in Frage für konservierende Behandlung: Handstück, geführt in Fausthaltung, für prothetische Behandlung: Abdrucklöffel, für chirurgische Behandlung: Bleihammer.

Eine Reihe von Instrumenten erfordert kombinierte Bewegung in Hand- und Ellenbogengelenk. Sie können also gleichzeitig als Handinstrumente und als Vorderarminstrumente bezeichnet werden. Zu ihnen zählen von konservierendem Instrumentarium: Zahnreinigungsinstrumente der verschiedensten Konstruktion und Excavatoren, von chirurgischem Instrumentarium: scharfer Löffel. Hebel verschiedenster Konstruktion und Nadelhalter.

Als reine Arminstrumente, die also zu ihrer Bedienung vorwiegend Bewegungen im Schultergelenk erfordern, sind nur die Extraktionszangen anzusprechen. Damit ist jedoch nicht gesagt, daß das Schultergelenk in der zahnärztlichen Tätigkeit sehr wenig beansprucht wird, denn Bewegungen im Schultergelenk sind dauernd erforderlich, wenn es gilt, irgend ein Instrument zu greifen und mit diesem das Arbeitsfeld in der Mundhöhle zu erreichen.

Meine Untersuchungen erstreckten sich auf Versteifungen und Behinderungen des rechten Armes, des Arbeitsarmes bei einem Rechthänder. Für einen Linkshänder kommen analoge Behinderungen der linken oberen Extremität in Frage.

1. Ankylose im Handgelenk.

Eine Versteifung im Handgelenk muß die Tätigkeit des Zahnarztes weitgehend beeinträchtigen, da dieses Gelenk bei fast allen Maßnahmen, sei es nun auf konservierendem, prothetischem oder chirurgischem Gebiet, in Funktion tritt, wenn auch nicht direkt, so doch fast immer, um die Hand in eine andere Grundstellung zu bringen, welche sich ändert, je nachdem, ob man im Oberkiefer oder Unterkiefer, links oder rechts, bei einer Stellung vor oder hinter dem Patienten arbeitet. Bei Aenderung der Grundstellung sind Plantar-Dorsal-Flexion und Radialulnare Abduktion meist erforderlich, und diese gehen uns bei einer Versteifung des Handgelenkes verloren, soweit nicht die Handwurzelknochen solche in allerdings nur geringem Maße noch gestatten.

Durch einen Gipsverband, der noch einen Teil der dorsalen und plantaren Fläche der Hand umspannte, nicht um etwa die Handwurzelknochen außer Funktion zu setzen, sondern um sicher zu sein, daß das Handgelenk vollkommen versteift sei, habe ich dieses in Mittelstellung fixiert.

Ich habe nun feststellen können, daß die Behinderungen beim Arbeiten mit dem Handstück nur gering sind, da es in diesem Falle als Fingerinstrument zu betrachten ist und das Handgelenk wenig beansprucht. Dies ist der Fall beim Bohren im Oberkiefer und beim Schleifen mit Stein und Stahlscheibe im Unterkiefer, wobei die Hand in der Hauptsache die Mittelstellung einnimmt, wenn der Patient entsprechend gelagert ist. Schleife ich dagegen im Oberkiefer links, bei einer Stellung hinter dem Patienten, so ist eine Plantar-radial-Flexion der Hand erforderlich, um die entsprechende Grundstellung zu erreichen. Bei versteiftem Handgelenk sind solche Stellungen der Hand nur durch kombinierte Bewegungen in Ellenbogen- und Schultergelenk zu erreichen. Eine Plantar-radial-Flexion der Hand muß durch stärkere Flexion im Ellenbogengelenk und Abduktion des Oberarmes, eine Dorsal-ulnar-Flexion durch Adduktion des Oberarmes und Bewegungen des ganzen Schultergürtels und Oberkörpers ersetzt werden. Daraus resultieren Zwangsstellungen, welche ein schnelles Ermüden des Arbeitsarmes zur Folge haben.

Führe ich das Handstück in Fausthaltung, wobei ich den Daumen zur Abstützung benutze, so sind selbst für kleinste Bewegungen, wie Platzwechsel des rotierenden Bohrers, die normalerweise durch kleine Bewegungen im Handgelenk ausgeführt werden, umständliche Bewegungen im Ellenbogen- und Schultergelenk erforderlich. Beim Gebrauch des Winkelstückes treten die Behinderungen wenig in Erscheinung. Dasselbe gilt für den Gebrauch von Sonden, Füllinstrumenten, Modellierinstrumenten, Kanalerweiterer, Nervnadel, Reibahlen usw.

Bei prothetischer Behandlung stellen sich beim Abdrucknehmen neue Schwierigkeiten ein. Die mangelnde Bewegungsfreiheit im Handgelenk macht sich stärker bemerkbar, da die Grundstellung dauernd gewechselt werden muß und die Hand größere Bewegungen auszuführen hat. Beim Abdrucknehmen mit plastischer Masse brauche ich die Bewegungsfreiheit der Hand, um den Löffel einzuführen, die lockere Mundschleimhaut maximal zu verzerren und den Abdruck wieder zu entfernen. Beim Gipsabdruck ist diese Bewegungsfreiheit noch mehr erforderlich, um den Abdruck zu brechen.

Andere prothetische Maßnahmen, wie Konturieren von Kronen, Anbiegen von Klammern, werden außerhalb der Mundhöhle des Patienten verrichtet. Man kann mithin das Werkstück in jede beliebige Stellung zur Arbeitshand bringen, und somit spielt eine Versteifung des Handgelenks in diesem Falle keine Rolle.

Am stärksten wirkt sich die Behinderung aus beim Gebrauch von Excavator, scharfem Löffel, Zahnreinigungsinstrument, Nadel, Nervenhalter und chirurgischem Hebel, welche eine Rotation der Hand erfor-

dern. Wenn diese Rotation auch in der Hauptsache im Humeroradialgelenk begründet ist, so ist doch dauernd eine Flexion der Hand nach verschiedenen Seiten hin, die sich mit der Rotation im Humeroradialgelenk kombiniert, damit verbunden. Beim Excavieren von kariösen Zähnen ist diese kombinierte Rotationsbewegung erforderlich, um die ausschälende Wirkung des Instrumentenendes zu erreichen. Die im Ellenbogengelenk begründete Rotation der Hand erlaubt uns nur, in einer Richtung zu excavieren. Ich habe weiterhin versucht, die ausschälende Bewegung des Instrumentenendes durch Rotieren seines Stieles zwischen Daumen und Zeigefinger zu erreichen und mußte feststellen, daß die Kraft zu gering, die Führung zu unsicher ist und daß bald die Finger durch den Druck des gerillten, rotierenden Stieles zu schmerzen begannen.

Auch beim Zahnreinigen stört sehr die mangelnde Flexionsfähigkeit der Hand. Denn um Zahnstein, vor allem den recht festsitzenden subgingivalen Serumstein loszubrechen, hakt man das Instrumentenende unter denselben und bricht ihn los durch eine Rotationsbewegung der Hand mit Instrument nach dem Cavum Oris zu. Diese Bewegungen lassen sich im Humeroradialgelenk allein nicht ausführen. Die Behinderung macht sich am stärksten bemerkbar beim Arbeiten im Unterkiefer lingual und labial mit in Fausthaltung geführten Instrumenten.

Ebenso große Schwierigkeiten bieten sich bei einigen chirurgischen Maßnahmen, sei es nun beim Entfernen von Zähnen und Wurzeln mit den chirurgischen Hebeln verschiedenster Konstruktion, beim Gebrauch des scharfen Löffels oder des Nadelhalters. Ein Ausfall des Handgelenkes hat immer umständliche und unsichere Bewegungen im Schultergelenk und des ganzen Schultergürtels zur Folge, welche die durch gesunde Funktion des Handgelenkes ermöglichten Bewegungen bei weitem nicht ersetzen können. Sollte es auch gelingen, eine Naht zu legen, so treten beim Knüpfen des Fadens wieder Schwierigkeiten auf. Der Gebrauch eines Skalpells bietet auch dann, wenn er als Fingerinstrument in Schreibfederhaltung benutzt wird, erhebliche Unsicherheit in der Schnittführung.

Die Entfernung von Zähnen mit der Zange macht keine Schwierigkeiten, da die Luxationsbewegungen im Schultergelenk bei in Mittelstellung steifgehaltenem Handgelenk ausgeführt wird. Ganz unmöglich ist die Bedienung des Bleihammers bei irgendwelchen Meißelungen. An Stelle des Handgelenkes mußte bei dessen Funktionsausfall das Ellenbogengelenk als Drehzentrum für die Schlagbewegungen an dessen Stelle treten. Doch sind dann die Schläge zu wuchtig, da man bei einer Länge des Hebelarmes von Hand und Vorderarm die Schläge in ihrer Kraft nicht mehr genau dosieren kann, und die verloren gegangene im

Handgelenk liegende Federung den eventuell zu kraftvoll geführten Schlag nicht abbremsen kann. Man kann allerdings den Meißel mit dem Daumenballen vorwärts treiben; in diesem Falle müßte sogar das Handgelenk steifgehalten werden, um die nötige Kraft aufzubringen. Diese Methode wird von einigen Autoren empfohlen mit der Begründung: durch die Federung des Handballens sei die Wucht des Schlages geringer und deshalb dem Patienten angenehmer. Ich habe Gelegenheit gehabt, zwei Patienten, bei denen Wurzelspitzenresektionen im Frontzahngebiet des Oberkiefers vorgenommen wurden, in dieser Richtung zu befragen. Bei beiden Patienten wurden Schläge mit Hammer und Handballen ausgeführt, und sie konnten somit über den Unterschied aussagen. Ich erfuhr, daß ein kurzer, harter Schlag mit dem Hammer weniger unangenehm sei, als ein Schlag mit dem Handballen, da dieser wuchtiger empfunden würde, und einen dumpfen Schmerz im Kopfe entstehen ließe. Die Empfindungen mögen wohl individuell verschieden sein, aber es ist wohl denkbar, daß bei dem Schlag mit dem Handballen die Erschütterungen des Kopfes größer sind und dadurch vor allem bei ängstlichen Patienten ein größerer Schmerz empfunden wird.

Zusammenfassend läßt sich sagen, daß bei vollkommener Versteifung des Handgelenkes die Behinderungen sich bei der Ausübung des Berufes nur dann harmlos auswirken, wenn, wie oben schon gesagt, die Bedienung des Instrumentes keine Bewegungen im Handgelenk erfordert und die Grundstellung der Hand mit Instrument zum Arbeitsfeld mühelos erreicht werden kann. Dies ist jedoch nur selten der Fall, und somit stellt dieser Mangel allein schon eine bedeutende Behinderung bei den verschiedensten zahnärztlichen Maßnahmen dar.

In der nachfolgenden Darstellung will ich versuchen, den Grad der jeweiligen Behinderung bei den verschiedenen Maßnahmen untereinander zu vergleichen. Sie kann nicht dahin ausgewertet werden, um den Grad der Arbeitsunfähigkeit der behandelten Person bei einer derartigen Versteifung zu bestimmen, da dies vor allem davon abhängt, ob sich der Kollege mehr auf konservierendem, prothetischem oder chirurgischem Gebiete betätigt.

Die Darstellung zeigt eindeutig, daß die Behinderungen bei den weitaus häufigsten Bewegungen ein Maß erreichen, daß die erkrankte Hand als Arbeitshand ihrer Aufgabe nicht mehr gewachsen sein dürfte. Der einzige Ausweg wäre, die kranke Hand als Stützhand zu gebrauchen und die vorherige Stützhand zur Arbeitshand auszubilden. Auf diese Weise dürfte man für die konservierende Behandlung, bei welcher die Stützhand nur den Mundspiegel zu führen hat, seine alte Arbeitsfähigkeit wiedererlangen. Bei einigen prothetischen und chirurgischen Maßnahmen allerdings hat auch die Stützhand aktiv Arbeit zu leisten, welche

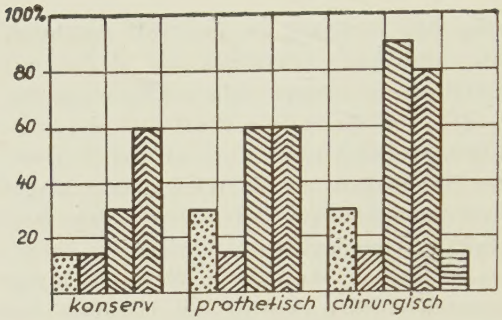

Behinderung allgem. Art: die jeweilige Grundstellung von Hand u. Instr. zum Arbeitsfeld ist schwer zu erreichen.
Behinderung beim Gebrauch von Fingerinstrumenten.
Behinderung beim Gebrauch von Handinstrumenten.
Behinderung beim Gebrauch von Insrumenten mit kombinierter Bw. im Hand- u. Ellenbogengelenk
Behinderung beim Gebrauch von Arminstrumenten

eine gewisse Bewegungsfreiheit des Handgelenkes erfordert. So kommt der Stützhand beim Entfernen von Zähnen mit Hebel oder Zahnzange die Aufgabe zu. den Alveolarfortsatz und Kieferkörper gegen die Luxationsbewegungen abzustützen. Beim Entfernen der Zähne mit der Zange habe ich allerdings auch bei versteiftem Handgelenk der Arbeitshand keine Behinderung feststellen können, und somit kann für solche Fälle die kranke Hand wieder Arbeitshand werden und die gesunde der Abstützung dienen.

2. *Versteifungen im Ellenbogengelenk in 90⁰ Flexionsstellung.*

Bei einer Versteifung des Ellenbogengelenkes ist es von großer Wichtigkeit, in welcher Stellung das Gelenk versteift ist, ob Streck- oder Beugestellung. Da der Zahnarzt während der Behandlung fast ausschließlich mit rechtwinklig flexiertem Unterarm arbeitet, wird sich eine Versteifung in dieser Stellung bei weitem nicht so ungünstig auswirken wie eine solche in Streckstellung oder wenigstens annähernder Streckstellung des Armes. Aber auch im ersten Falle besteht ein bedeutender Unterschied inbezug auf die Folgen für die Ausübung des Berufes, ob die Versteifung des Gelenkes nur Beugung und Streckung des Unterarmes ausschaltet, mithin die Fähigkeit der Rotation von Vorderarm mit Hand ohne Behinderung weiterbesteht, oder ob jegliche Be-

wegung im Ellenbogengelenk unmöglich ist. Der erste Falle wäre möglich bei einer Versteifung nur des Humeroulnargelenkes, während im zweiten Falle beide Gelenke oder nur das Humeroradialgelenk versteift sein müßte, da es für die Flexionsbewegung gleichgültig ist, ob ein oder beide Gelenke versteift sind.

Meine Untersuchung galt zunächst dem Fall 1), also: Versteifung des Ellenbogengelenkes in rechtwinkliger Beugestellung bei erhaltener Rotationsfähigkeit des Unterarmes mit Hand. Ich erreiche diese Versteifung durch einen Gipsverband, der das Gelenk je 10 cm beiderseits des Gelenkes umfaßte und so jegliche Extension und Flexion des Unterarmes unmöglich machte, ohne die Rotation zu beeinträchtigen.

Die Behinderungen, welche ich nun beim Arbeiten feststellen konnte, waren nur gering und kaum augenfällig. Die freie Beweglichkeit in Hand- und Schultergelenk und die unbehinderte Rotationsfähigkeit der Hand erlauben den uneingeschränkten Gebrauch von allen Instrumenten. Auch die erforderliche Grundstellung von Hand mit Instrument zum Arbeitsfeld kann immer erreicht werden, sei es nun, daß ich mit Hand- oder Winkelstück oder den übrigen konservierenden, prothetischen und chirurgischen Instrumenten zu arbeiten habe. Wenn man auch unter normalen Umständen bei verschiedenen Maßnahmen mit stärker flexiertem Unterarm arbeiten wird, so ist die Behinderung jedoch auch in solchen Fällen nicht bedeutend und läßt sich ganz beheben, indem man den Patienten entsprechend lagert. Es läßt sich also sagen, daß eine Versteifung des Ellenbogengelenkes dieser Art sich für die eigentliche Behandlung günstig auswirkt.

Ganz bedeutend werden jedoch die Behinderungen, wenn das Humero-radial-Gelenk ebenfalls versteift ist und somit Supination und Pronation der Hand unmöglich sind. Ich habe, um diesen Fall vorzutäuschen, den Gipsverband des Ellenbogengelenkes bis zum Handgelenk verlängert, ohne dessen Funktion irgendwie zu beeinträchtigen und somit den Vorderarm und die Hand in mittlerer Supinationsstellung fixiert. Eine Pronationsstellung der Hand kann nunmehr nur erreicht werden durch übermäßige Abduktion des Oberarms bis zur Schulterhöhe und mehr, wobei dann die Handinnenfläche auf der Peripherie eines Kreises wandert, der den Humerus als Radius hat und schließlich eine Pronationsstellung einnimmt, die bei freier Beweglichkeit im Humeroradialgelenk durch einfache Rotation des Vorderarms leicht erlangt wird. Eine stärkere Supinationsstellung der Hand ist nur zu erreichen durch Mesial-Bewegung des Oberarms an der vorderen Thoraxwand vorbei und gleichzeitiger Abwinkelung des Oberkörpers nach der Seite des kranken Armes. Die behandelnde Person muß also Zwangshaltungen einnehmen, in denen ein Arbeiten sehr unsicher und selbst für kurze Zeit

sehr ermüdend ist. Wir sehen, daß, ähnlich wie bei versteiftem Handgelenk, eine große Behinderung darin besteht, die erforderliche Grundstellung der Hand mit Instrument zum Operationsfeld zu erreichen. Es lassen sich also ohne starke Behinderungen nur Arbeiten ausführen, die eine mittlere Supinationsstellung der Hand erfordern oder doch gestatten und das Humero-Radialgelenk weiter nicht funktionell beanspruchen.

Ich habe mithin feststellen können, daß sich mit dem Handstück in Fausthaltung zum Gestalten von Kavitäten im Oberkiefer ohne größere Behinderung arbeiten läßt. Fasse ich dagegen das Handstück in Schreibfederhaltung, um z. B. im Oberkiefer mit Stein und Scheibe zu schleifen, so ist die hierfür erforderliche Grundstellung, wobei die Handinnenfläche der Zahnreihe zugekehrt ist, um die nötige Abstützung zu erlangen, kaum zu erreichen, außer durch übermäßige Abduktion des Oberarmes und Abwinkelung des ganzen Oberkörpers nach der kranken Seite hin. Im Unterkiefer bietet dagegen die gleiche Maßnahme keine besonderen Schwierigkeiten. Auch die Führung des Winkelstückes läßt beim Arbeiten am Unterkiefer kaum nennenswerte Behinderung entstehen, da in diesem Falle die Hand eine mittlere Supinationsstellung einnmmt. Wird man jedoch versuchen, mit dem Winkelstück im Oberkiefer zu arbeiten, um aproximale Kavitäten im distalen Molarengebiet zu gestalten, so trifft man auf dieselben Schwierigkeiten wie beim Arbeiten mit Handstück in Schreibfederhaltung. Es wäre möglich, wenn man sich mit dem 4. und 5. Finger an der Zahnreihe des Unterkiefers abstützen würde, jedoch ist diese Art der Abstützung und damit jegliches Arbeiten zu unsicher.

In der prothetischen Behandlung gilt für das Arbeiten mit Hand- und Winkelstück natürlich dasselbe. Beim Abdrucknehmen, handelt es sich nun um einen Funktions-, anatomischen oder Saugeabdruck mit plastischer Abdruckmasse oder mit Gips, stört ebenfalls die mangelnde Rotationsfähigkeit von Vorderarm mit Hand. Einerseits bieten sich die Schwierigkeiten beim Einführen des mit Masse beschickten Löffels in die Mundhöhle und beim Fixieren des Abdrucklöffels bis zur Erhärtung der Masse mit der Hand in der erforderlichen Stellung, anderseits nehmen die Schwierigkeiten noch zu, wenn es gilt, den Gipsabdruck wieder zu entfernen.

Für den Gebrauch von Sonden, Pincetten, Zahnfüll- und Modellierinstrumenten, Nervnadeln etc., also der reinen Fingerinstrumente, reicht die Bewegungsfreiheit der Finger und des Handgelenkes aus. Behandelt man allerdings von einem Stande hinter dem Patienten aus im Oberkiefer, so erfordern auch diese Instrumente eine äußerste Supination der Hand, und ihre Benutzung bietet Schwierigkeiten.

Excavatoren und Zahnreinigungsinstrumente erfordern zu ihrer Bedienung eine kombinierte Bewegung in Hand- und Ellenbogengelenk. Der funktionelle Ausfall eines der beiden Gelenke läßt mithin Behinderungen auftreten, die ziemlich gleichwertig sind. So konnte ich feststellen, daß es bei vollkommen versteiftem Ellenbogengelenk ebenso schwierig war, mit ihnen erfolgreich zu arbeiten wie bei versteiftem Handgelenk. Die Behinderung ist nur dann als gering anzusprechen, wen man mit in Fausthaltung geführten Zahnreinigungsinstrumenten Zahnstein im Frontzahngebiet des Unterkiefers entfernt und dies in der Weise übt, daß man sich mit dem Daumen an den zu reinigenden Zähnen abstützt und den Zahnstein durch koronarwärts gerichtete Bewegung des Instrumentenendes abschabt.

Die bei weitem größte Behinderung konnte ich bei chirurgischen Maßnahmen feststellen. Das Entfernen von Zähnen mit der Zange bietet allerdings keine Schwierigkeiten. Auch bei funktionstüchtigem Ellenbogengelenk faßt man die Zange in mittlerer Supinationsstellung der Hand. Hat aber das Zangenmaul einmal den Zahn umfaßt, so bilden Zange, Hand und Arm einen starren Hebel, und nur im Schultergelenk finden Bewegungen statt, die der Luxation des Zahnes dienen. Ebenso ist der Gebrauch des Bleihammers ohne jegliche Behinderung zu bedienen. Skalpell und Resektionszange nach L u e r können nur soweit ohne Behinderung angewandt werden, als ihre Grundstellung keine Supination und Pronation der Hand erfordert.

Dagegen ist der Gebrauch von Hebeln ohne Bewegungsfreiheit in Hand- und Ellenbogengelenk unmöglich. Schon der Gebrauch des B e i n'schen Hebels, um etwa vor der Luxation des Zahnes mit der Zange, das Ligamentum circulare zu durchtrennen oder einen Wurzelrest zu entfernen, erfordert Rotationsbewegungen der Hand, die vor allem im Ellenbogengelenk zustandekommen. Um so mehr ist die Rotationsbewegung der Hand beim Arbeiten mit dem Spezialhebel und Spezialmodifikationen, wie sie beispielsweise von W i n t e r angegeben sind, erforderlich. Sie sind durch ihre Konstruktion schon dazu geschaffen, die ganze Kraft des Armes auf die Schneide und somit auf den zu entfernenden Zahn wirken zu lassen. Sie sind zum großen Teil mit einer breiten Brücke versehen und können nur wirksam angesetzt werden durch Rotationsbewegung der Hand, ganz abgesehen davon, daß dauernd die Grundstellung der Hand wechseln muß, um die Hebel in günstigster Weise wirken zu lassen. Gleicherweise ist die Führung des scharfen Löffels und des Nadelhalters kaum möglich ohne die Rotationsfähigkeit der Hand. Es dürfte schwerlich gelingen, unter schwierigen Verhältnissen eine ordnungsgemäße Naht zu legen. Ebenso ist es unmöglich, Ligaturen zu legen, sei es nun, um einen Kieferbruch zu

schienen oder einige Zähne vorübergehend durch Ligaturen gegeneinander zu befestigen.

Zusammenfassend ergibt sich, daß einerseits ähnlich wie bei versteiftem Handgelenk die Behinderung allgemein bei jeder Maßnahme bedeutend sind, anderseits ein großer Teil von wichtigen Maßnahmen vor allem auf chirurgischem Gebiet nicht auszuführen sind. Die nachfolgende Darstellung zeigt in deutlicher Weise, bei welchen Maßnahmen die Behinderungen sich am stärksten auswirken.

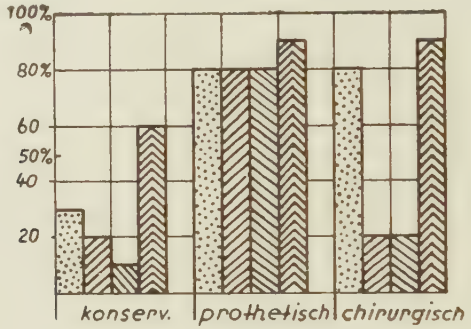

Bei derart starken Behinderungen kann der erkrankte Arm die ihm als Arbeitsarm gestellten Aufgaben kaum bewältigen. Aber auch eine Umstellung zum Linkshänder wird dem Verletzten seine vorherige Fertigkeit nicht zurückgeben, da der erkrankte Arm als Stützarm seinen Aufgaben nicht bei jeder Maßnahme gerecht werden kann. So werden beim Abdrucknehmen in der prothetischen Behandlung beide Hände fast gleich stark beansprucht, sei es nun, um den Abdrucklöffel im Munde bis zur Erhärtung der Masse zu fixieren, oder sei es, um beim Funktionsabdruck die lockere Mundschleimhaut durch Abziehen der Wange maximal zu verzerren. Auch der Gebrauch des Hebels erfordert eine größere Bewegungsfreiheit der Stützhand, der die Aufgabe zufällt, Kiefer und Alveolarfortsatz abzustützen, und dies ist kaum möglich, da es mir nicht gelingt, die Hand durch Supination und Pronation in die jeweils erforderliche Grundstellung zu bringen, je nachdem, ob ich im Ober- oder Unterkiefer bei einer Stellung vor oder hinter dem Patienten zu arbeiten habe. Es wäre noch eine Möglichkeit, die Abstützung durch gute Assistenz vornehmen zu lassen, jedoch ist in diesem Falle zu bedenken, daß leicht Wirkung und Gegenwirkung, also Luxation und Abstützung, aneinander vorbei wirken und somit die Abstützung unwirksam und zwecklos wird.

3. Brückencallus zwischen Ulna und Radius.

Dieselben Auswirkungen auf die Bewegungsfreiheit der Hand, wie die oben geschilderte Versteifung des Ellenbogengelenks hat eine Brückencallusbildung zwischen Radius und Ulna nach Vorderarmdoppelbrüchen. Wenn ein solcher Brückencallus auch operativ beseitigt werden kann, so ist der Erfolg solcher Operation nach Garré-Borschard verhältnismäßig oft negativ, indem sich der knöcherne Brükkencallus wieder neu bildet. Wie schon gesagt, ist ein solcher Brückencallus funktionell gleichbedeutend einer Versteifung des Humero-Radialgelenkes, da auch in diesem Falle Supination und Pronation der Hand unmöglich sind. Die Ausfallerscheinungen bei der Ausübung unseres Berufes sind mithin die gleichen wie die oben beschriebenen bei totaler Versteifung des Ellenbogengelenks in rechtwinkliger Flexionsstellung. Wenn auch in diesem Falle Beuge- und Streckbewegung im Ellenbogengelenk nicht gestört ist, so hat dies doch wenig zu sagen, da diese Bewegungsmöglichkeit, wie wir aus der Gegenüberstellung der beiden Ellenbogenversteifungen ersehen haben, in ihrer Bedeutung für die Ausübung des zahnärztlichen Berufes weit hinter der Rotationsbewegung des Vorderarmes zurücksteht, da in der Hauptsache mit ungefähr rechtwinklig flexiertem Vorderarm gearbeitet wird. Für meine Versuche habe ich den ganzen Vorderarm in Gipsverband gelegt und dadurch die Rotationsmöglichkeit des Vorderarmes ausgeschaltet, ohne Handgelenk und Ellenbogengelenk in ihrer Bewegungsfreiheit zu beeinträchtigen. Meine Untersuchungen haben meine Vermutung bestätigt, daß eine derartige Versteifung gleichkommt einer Versteifung des Humeroradialgelenkes, und es gilt für den Grad der Behinderung das im vorherigen Abschnitt Gesagte.

4. Versteifungen des Ellenbogengelenkes in 150° Extensionsstellung.

Als nächster Fall ist zu untersuchen eine Versteifung des Ellenbogengelenkes in 150° Streckstellung. Um diese Versteifung vorzutäuschen, benutzte ich die gleichen Verbände, wie sie bei Versteifung des Ellenbogengelenkes in 90° Flexionsstellung beschrieben sind, diesmal jedoch bei einer Stellung des Gelenkes in 150° Streckstellung. Ich habe feststellen können, daß es in diesem Falle ziemlich gleichgütig ist, ob eine Rotationsbewegung des Vorderarmes noch möglich ist oder nicht, da die Behinderungen in anderer Richtung schon so groß sind, daß der erkrankte Arm als Arbeitsarm kaum noch in Frage kommt. Die ein-

zige und doch so bedeutende Behinderung besteht darin, daß der versteifte Arm uns zwingt, immer einen verhältnismäßig großen Abstand von Patient und Arbeitsfeld einzunehmen. Ich verfüge nur über eine höchstens mittlere Armlänge, und doch betrug der Abstand, den mir die Versteifung aufzwang, 50—60 cm. Diese Distanz wird sich bei Kollegen mit größerer Reichweite des Armes noch wesentlich vergrößern können. Die Behinderung ist am größten, wenn ich bei einer Stellung hinter dem Patienten zu arbeiten versuche. Der Stützarm reicht dabei um den Patienten herum, um beispielsweise den Mundspiegel von der anderen Seite in den Mund zu führen, und bringt uns zwangsläufig mit dem Oberkörper nahe an den Patienten heran. Der versteifte Arm zwingt uns dagegen auf eine Distanz von 50 cm. Um mit meinem Instrument das Arbeitsfeld zu erreichen, ist es erforderlich, mit stark plantar flexierter Hand bei äußerster Supinationsstellung zu arbeiten, eine Handstellung, bei welcher nur einige Instrumente zu führen sind und dann noch sehr unsicher. Aus demselben Grunde ist es außerdem nötig, die Schulter stark dorsal zu flexieren und den Oberarm eng an dem Thorax vorbeizuführen, wodurch der Oberkörper und Kopf wiederum von Patient und Arbeitsfeld abgewendet werden, so daß es unmöglich ist, unsere Arbeit mit den Augen direkt oder im Spiegel zu überwachen. Diese Behinderung macht sich am stärksten beim Arbeiten im Molarengebiet bemerkbar. Etwas günstiger gestalten sich die Verhältnisse, wenn ich aus einer Stellung vor dem Patienten behandele, da hier immerhin eine Ueberwachung der Arbeit durch direkte Sicht in weitem Maße möglich ist. Jedoch ist zu bedenken, daß bei der Kleinheit unseres Arbeitsfeldes ein Abstand zwischen Augen und Arbeitsfeld von 50 cm auf die Augen sehr ermüdend wirkt und deren Sehkraft durch dauernde übermäßige Beanspruchung erheblich geschwächt wird. Ich habe feststellen können, daß in der kurzen Zeit meines Versuches von ungefähr ¾ Stunden, während welcher ich natürlich auch meine Beobachtungen in demselben Abstand der Augen zum Papier habe niederschreiben müssen, der Akkomodationsmechanismus der Augen schon merklich ermüdet war. Es ist klar, daß unter diesen Bedingungen die Ausübung des zahnärztlichen Berufes erheblich gestört ist. Wenn nun die Rotationsbewegung des Vorderarmes auch noch ausfällt, so ist jegliches Arbeiten mit dem erkrankten Arm unmöglich. Ich habe jedenfalls bei meinen entsprechenden Versuchen feststellen können, daß selbst einfache Maßnahmen bei günstiger Stellung der behandelnden Person (vor dem Patienten) nur höchst unsicher und unvollkommen auszuführen sind.

Wenn man versucht, die Behinderungen in diesen beiden Fällen einer Ellenbogengelenkversteifung in Darstellungen festzuhalten, um sie in ihrer Größe zu vergleichen, so ergeben sich folgende Bilder:

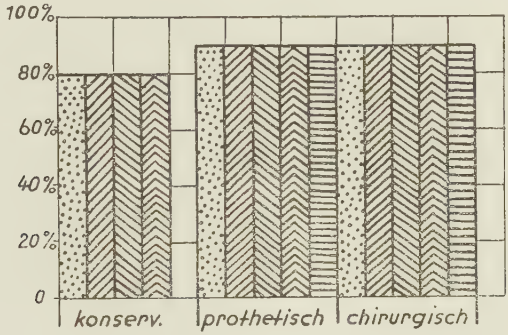

Versteifung des Ellenbogengelenkes in 150^0 Extensionsstellung. Pronation, Supination der Hand noch ungestört.

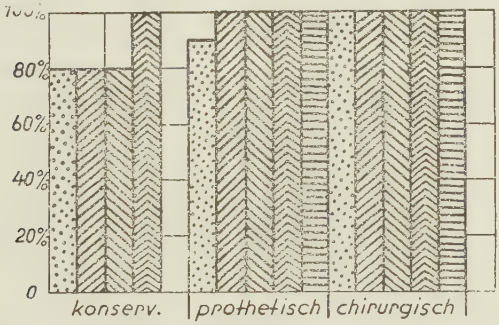

Vollkommene Steifheit im Ellenbogengelenk.

Es ist klar, daß ein Arm mit derart schwerwiegender Versteifung für die Ausübung des zahnärztlichen Berufes so gut wie nicht vorhanden angesehen werden kann, denn auch als Stütz- oder Hilfsarm kann er aus denselben Gründen, wie sie oben angegeben sind, nicht mehr in Frage kommen. Er muß durch die starke Beeinträchtigung seiner Bewegungsfreiheit mehr stören und hindern, als er sich als Hilfsarm je nützlich machen könnte. Es ist mithin schon vorteilhafter, ganz auf diesen Arm zu verzichten und zu versuchen, seiner Arbeit mit dem gesunden Arm gerecht zu werden.

5. Steifheit im Schultergelenk.

Meine letzte Untersuchung galt den Versteifungen des Schultergelenkes. Funktionsstörungen in diesem Gelenk werden sich bei der Ausübung des zahnärztlichen Berufes verhältnismäßig wenig behindernd auswirken, da es funktionell weit weniger beansprucht wird, als Hand- und Ellenbogengelenk. Wenn auch die Reichweite des Armes bei versteiftem Schultergelenk erheblich eingeschränkt ist, so ist dies doch bedeutungslos, da z. B. das Heranholen von entfernt liegenden Instrumenten mit der zahnärztlichen Behandlung an sich nichts zu tun hat und solche Handreichungen auch bei gesunder Gelenkfunktion im allgemeinen von der Helferin geleistet werden. Ich habe aus diesem Grunde diesen Mangel, der bei Ellenbogengelenkversteifung in 90° Flexionsstellung wohl ebenso stark ist, nicht berücksichtigt.

Auch im Schultergelenk kann die Versteifung verschiedene Grade erreichen. Eine Versteifung in 45° Abduktionsstellung läßt dem Oberarm in seiner Bewegungsmöglichkeit noch ausreichend Spielraum. Aus diesem Grunde läßt man in der großen Chirurgie prophylaktisch eine Fraktur im Schultergelenk in Abduktionstellung des Armes verheilen. Bleibt nun eine Versteifung des Humeroskapulargelenkes zurück, so gestattet die Bewegungsmöglichkeit des Skapula mit fixiertem Oberarm im Akromioklavikulargelenk eine Abduktion des Oberarms bis zur Schulterhöhe, und ebenso kann der Arm in geringem Maße nach vorn und hinten gehoben werden. Diese Bewegungsmöglichkeiten genügen für unseren Beruf vollkommen, um alle Maßnahmen ungehindert ausführen zu können.

Versteift dagegen das Schultergelenk in Adduktionsstellung des Oberarmes, so ist er in dieser Stellung fixiert, und jede Bewegungsmöglichkeit ist ihm genommen. Ich habe, um diese Versteifung in ihren Auswirkungen zu untersuchen, den Oberarm durch einen Zweibindenverband um Brust und Schulter in Adduktion an den Thorax fixiert. Die Behinderungen sind auch in diesem Falle weniger augenfällig, da der Zahnarzt eine große Zahl von Maßnahmen ausführt, wobei der Oberarm diese Stellung einnimmt. So habe ich bei verschiedenen Kollegen, welche ich zu diesem Zweeke einige Zeit in ihrer Arbeit beobachtete, feststellen können, daß sowohl bei konservierenden, als auch prothetischen Maßnahmen der Oberarm in Adduktion gehalten wurde, soweit sie aus der Stellung hinter dem Patienten arbeiten konnten. Wenn auch in einigen Fällen mit leicht abduciertem Oberarm gearbeitet wurde, so habe ich doch feststellen können, daß dieselben Maßnahmen mit vollkommen adduciertem Oberarm ebenso ungehindert auszuführen sind. Dies ändert sich jedoch, wenn ich im Unterkiefer rechts zu arbeiten

habe und zu diesem Zwecke den Stand vor den Patienten einnehme. Um in diesem Falle die entsprechende Grundstellung von Hand und Instrument zum Arbeitsfeld zu erreichen, muß der Arm ungefähr um 45^0 abduciert und leicht nach vorn gehoben werden. Dasselbe gilt für den Gebrauch von Zahnreinigungsinstrumenten im Frontzahngebiet des Unterkiefers lingual, wenn ich sie in Fausthaltung führe. Dies sind aber auch die einzigen Maßnahmen auf konservierendem und prothetischem Gebiet, bei welchem ich eine wesentliche Behinderung habe feststellen können.

Habe ich dagegen chirurgisch zu arbeiten, so wirkt sich die Versteifung bedeutend unangenehmer aus. Es liegt in der Eigenart der Operationstechnik, daß sie die freie Beweglichkeit des ganzen Armes in weit stärkerem Maße erfordert, als die verschiedenen konservierenden und auch prothetischen Maßnahmen. Die größte Behinderung habe ich beim Gebrauch von Zahnzangen feststellen können. Wie schon wiederholt erwähnt, erfordern sie zu ihrer sachgemäßen Bedienung bei der Luxation von Zähnen nur Bewegungen im Schultergelenk. Anderseits erfordert die Grundstellung der Hand bei Luxationen im Ober- und Unterkiefer links, bei der gewöhnlichen Stellung des Nur-Rechtshänders rechts vom Patienten, schon eine Abduktion des Oberarmes von ungefähr 45^0 mit leichter Hebung des Armes nach vorn. Dasselbe gilt für die Führung der Injektionsspritze bei einer Tuberanaesthesie der linken oder einer Mandibular-Leitungs-Anaesthesie der rechten Kieferseite.

Um auf den Gebrauch der Zahnzangen zurückzukommen, möchte ich noch erwähnen, daß Zähne auch aus dem Handgelenk heraus zu luxieren sind. In diesem Falle sind Bewegungen nur in Hand- und Ellenbogengelenk erforderlich. Jedoch ist zu bedenken, daß der Kraftaufwand, durch den kürzeren Hebelarm bedingt, bedeutend größer wird und somit das Gefühl für Stärke und Richtung des Widerstandes weitgehend verloren geht. Als Beweis dafür mag folgendes Beispiel gelten: Um etwa eine schwergehende Tür ruhig und leise zu schließen, wird man immer die Kraft des ganzen Körpers einsetzen, um den Widerstand allmählich zu überwinden. Wird dagegen ein Kind die Tür zu schließen haben, so wird es versuchen, den Widerstand ruckweise und somit ohne Gefühl für seine Größe zu überwinden, mit dem Erfolg, daß plötzlich und unmittelbar der Widerstand überwunden ist und die Tür zuschlägt. Uebertragen auf die Luxation von Zähnen aus dem Handgelenk heraus, würde dies bedeuten, daß vor allem bei schwierigen Extraktionen die Luxation allzu oft mit einer Wurzelfraktur endet. Nun heißt es nach Skalpell, Meißel und Hebel greifen. Wenn die Bedienung solcher Instrumente auch keine direkten Bewe-

gungen im Schultergelenk erfordert, so ist der Oberarm doch weitgehend beteiligt, um die erforderliche Grundstellung zu erreichen. Beim Gebrauch des Hebels ändert sich die Grundstellung des ganzen Armes, je nachdem man im Unterkiefer den Hebel buccal oder lingual ansetzt.

Ebenso erfordern Raspatorium, Druckmeißel, scharfer Löffel und Nadelhalter zu ihrem sicheren Gebrauch kleine Bewegungen im Schultergelenk, nicht nur, um sie in entsprechende Grundstellung zum Arbeitsfeld zu bringen, sondern zum Teil zu ihrer direkten sachgemäßen Bedienung.

Eine solche Versteifung des Schultergelenkes wird sich also vor allem für einen Kollegen, der viel chirurgisch arbeitet, unangenehm auswirken. Die nachfolgende Darstellung zeigt dies in deutlicher Weise.

Da im obigen Falle die Behinderungen in der Hauptsache nur bei chirurgischen Eingriffen auftreten, während konservierende und prothetische Maßnahmen fast ohne Behinderung verrichtet werden können, ist es schwer, allgemeingültige Richtlinien für eine Umstellung in der Arbeitsmethode zu geben, um dadurch die Behinderung bei der

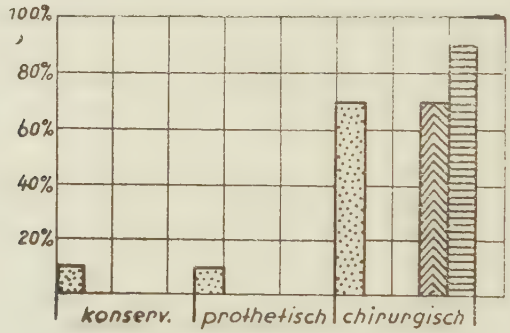

Arbeit auszuschalten. Derjenige Kollege, welcher viel chirurgisch arbeitet, wird jedenfalls gut tun, den kranken Arm als Arbeitsarm fallen zu lassen und den gesunden Arm vollkommen zum Arbeitsarm auszubilden. Es wird wenig von Vorteil sein, den gesunden Arm nur für die chirurgischen Maßnahmen auszubilden und die anderen Maßnahmen mit dem kranken Arm weiterhin auszuführen. Der gesunde bisher nicht ausgebildete Arm wird dabei nicht die ausreichende Gelegenheit haben, die erforderliche Sicherheit und Fertigkeit zu erlangen, außerdem wird man bei sich bietenden Schwierigkeiten immer wieder versuchen, mit dem kranken Arm die Maßnahmen zu verrichten, denn

man ist gewohnt, mit diesem Arm zu arbeiten und weiß, wie man am günstigsten zu Werke geht. Auf diese Weise wird man die alte Fertigkeit nicht zurückerlangen. Ich stütze mich bei diesen Angaben auf Dr. C. K., der Gelegenheit hatte, Kollegen bei der Arbeit zu beobachten, die durch Verkrüppelung einiger Finger oder der ganzen Hand mehr oder weniger behindert waren, oder durch Tragen einer entsprechenden Prothese die alte Arbeitstüchtigkeit wieder zu erlangen hofften. Nach Angabe von Dr. C. K. war in diesen Fällen die Behinderung stärker, als wenn die erkrankte Extremität ganz ausgeschaltet gewesen wäre. Als Beweis dafür bietet Dr, C. K. selbst das beste Beispiel.

Dr. C. K., welcher vor dem Kriege nur Rechtshänder war, verlor im Kriege seine rechte Hand mit der unteren Hälfte des Vorderarmes. Er glaubte zuerst selbst nicht, daß es ihm je möglich sein werde, den zahnärztlichen Beruf wieder auszuüben. Er steht heute wieder, um es im Voraus zu sagen, am Operationsstuhl und verrichtet jede Maßnahme, sei es auf konservierendem, prothetischem oder chirurgischem Gebiet ohne Behinderung mit der linken Hand, ohne die Rechte auch nur einmal gebrauchen zu müssen. Dr. C. K. war so freundlich, mich bei seiner Arbeit zusehen zu lassen, und ich kann seine eigenen Angaben nur in vollem Maße bestätigen. Es ist geradezu erstaunlich, welche Fertigkeit und Sicherheit die Linke heute erreicht hat. Seine Helferin fällt lediglich während der Behandlung die Aufgabe zu, Wange und Lippe abzuhalten und das Operationsfeld zu beleuchten, so daß es noch nicht einmal einer geschulten Assistenz bedarf. Dr. C. K. benötigt auch keine besonderen Hilfsmittel, welche ihm die Arbeit eventuell erleichtern könnten. Zwar besitzt er einen besonders konstruierten Speichelsauger, der gleichzeitig Zunge und Wange vom Operationsfeld fernhält, doch er hat ihn in meinem Beisein nicht benutzt, und wenn er ihn benutzt, so kann er bei gewissen Maßnahmen selbst auf die Helferin verzichten. Dr. C. K. arbeitet nur mit direkter Sicht bei einem Stande rechts neben dem Patienten. Dies ist auch schon erforderlich, denn wenn er mit indirekter Sicht bei einem Stande hinter dem Patienten arbeitet, kann die Helferin nicht beurteilen, ob das Operationsfeld für den Arzt im Mundspiegel sichtbar ist. Der Arzt muß also den Spiegel erst immer in die richtige Stellung bringen, doch läßt die geringste Bewegung des Patienten mit dem Kopfe das Operationsfeld aus dem Spiegel wieder verschwinden. Wenn es schon bewundernswert ist, mit welcher Sicherheit Dr. C. K. die konservierenden Maßnahmen bewältigt, so ist es noch erstaunlicher, wie er mit der linken Hand allein Abdrücke nehmen kann. Er fixiert dabei mit dem Daumen den mit Masse beschickten Löffel im Munde, während er mit den anderen Fingern die

bewegliche Mundschleimhaut maximal verzerrt. Besonders groß sind seine Fähigkeiten auf chirurgischem Gebiete, so daß ihm nicht selten besonders schwierige Ausmeißelungen von retinierten und verlagerten Weisheitszähnen von Kollegen überwiesen werden. Selbst Antrumfisteln heilt er durch plastische Operation. Der Helferin kommt bei chirurgischen Maßnahmen die Aufgabe zu, den Kiefer abzustützen, das Operationsfeld zu beleuchten und dem Operateur für direkte Sicht zugänglich zu machen. Gerade bei solchen chirurgischen Maßnahmen ist er aber auch auf die Hilfeleistung der Helferin angewiesen und wird ohne sie wohl kaum erfolgreich arbeiten können. Dagegen kann er einige konservierende und prothetische Maßnahmen vollkommen eigenhändig durchführen. Ich konnte ihn z. B. beobachten, daß er im Oberkiefer rechts beim 2. Praemolaren und 1. Molar Kavitäten präparierte, dabei das Handstück mit Daumen, Zeige- und Mittelfinger führte und gleichzeitig mit den beiden übrigen Fingern die Wange abhielt. In derselben Weise habe ich ihn im Unterkiefer derselben Seite arbeiten sehen. Auf diese Art wird die Hand natürlich übermäßig beansprucht, und ein frühzeitiges Ermüden ist nicht ausgeschlossen, wenn auch die Muskulatur durch die dauernde Mehrleistung entsprechend ausgebildet wird. Die ganze Arbeitsmethode von Dr. C. K. wirkt trotz der Einarmigkeit derart selbständig und natürlich, daß die meisten Patienten in der 2. oder 3. Sitzung, nachdem das Vertrauen des Patienten bereits gewonnen sein dürfte, erst bemerken, daß ihm nur eine gesunde Hand zur Verfügung steht. Er wechselt beispielsweise eigenhändig Winkelstück gegen Handstück aus, indem er den Bohrschlauch unter den linken Oberarm klemmt und das Handstück mit der linken Hand aufsetzt. Auf dieselbe Art wechselt er Bohrer und Stein. Selbst die Kopfstütze verstellt er eigenhändig, indem er die Stellschraube mit dem Knie lockert, die Kopfstütze mit der Hand in die richtige Lage bringt und mit dem Knie die Stellschraube wieder anzieht. Wenn diese Handgriffe an sich auch bedeutungslos scheinen, so ist ihre psychische Wirkung auf den Patienten doch nicht zu unterschätzen, und ihnen ist es mit zuzuschreiben, daß nur Patienten mit seltener Beobachtungsgabe schon in der ersten Sitzung die körperliche Behinderung des Arztes bemerken. Die Umstellung zum Nur-Linkshänder erfolgte bei Dr. C. K. nach seinen eigenen Angaben fast schlagartig. Als er 1914 seine Rechte im Kriege verlor, begann er schon im Lazarett mit der Ausbildung seiner Linken. Selbstbewußtsein und Stolz und die Spannkraft seiner Jugend – er zählte damals 25 Jahre – verboten es ihm, bei den kleinsten alltäglichen Handgriffen abhängig von seinen Mitmenschen zu bleiben. So schrieb er den ersten Brief nach seiner Verwundung, wenn auch mit viel Geduld, vollkommen

eigenhändig. Bald glich die Schrift der linken Hand in jedem Zuge derjenigen der verlorenen rechten. Mit viel Fleiß und Energie brachte er es so weit, daß er sich selbständig ankleiden und rasieren konnte, und schließlich spielt er auch mit der Linken Klavier. Als er sich nun nach dem Kriege dem zahnärztlichen Berufe wieder zuwandte, hatte die Linke bei den alltäglichen Handgriffen die Rechte schon vollkommen ersetzt. Da er außerdem die Materie der zahnärztlichen Praxis vollkommen beherrschte, ist es leicht zu verstehen, daß es ihm nicht allzu schwer fiel, auch die zahnärztlichen Handgriffe mit der Linken bald auszuführen. Das Beispieldes Dr. C. K. kann uns mithin nicht als Maßstab dienen, wieviel Zeit die Umstellung vom Nur-Rechtshänder zum Nur-Lindkshänder beansprucht. In solchen Fällen, in denen die Materie der zahnärztlichen Praxis schon vollkommen beherrscht wird, geht zwar die Umstellung bedeutend schneller vonstatten, als wenn sie schon im Studium erfolgen muß, doch dürfte sie immerhin 2—2½ Jahre in Anspruch nehmen. Außerdem ist zu bedenken, daß nach der Umstellung die Praxis wieder von Grund neu aufgebaut werden muß. Trotzdem ist die Umstellung zum Linkshänder immer zu empfehlen, wenn die Rechte infolge von Versteifung und Verkrüppelung ihren Aufgaben als Arbeitshand nicht mehr in vollem Maße gewachsen ist. Bleibt der Rechten noch eine gewisse Bewegungsfreiheit, so daß sie Injektionsspritze und Zahnzangen bedienen kann, wie in dem oben beschriebenen Falle einer vollkommenen Versteifung des Handgelenkes, so ist dies sogar als Vorteil gegenüber den Nur-Rechtshändern zu bezeichnen. Auch bei einer Versteifung des Ellenbogengelenkes in 90° Flexionsstellung mit Verlust der Rotationsfähigkeit der Hand oder im Falle eines knöchernen Brückencallus' zwischen Ulna und Radius, bleibt der betroffenen Extremität noch genügend Bewegungsfreiheit, um Injektionsspritzeu nd Zahnzange sachgemäß zu gebrauchen. Erreicht jedoch die Behinderung solchen Grades, wie bei einer Versteifung des Ellenbogengelenkes in 150° Extensionsstellung, so ist es schon empfehlenswerter, den betroffenen Arm bei den zahnärztlichen Maßnahmen als gar nicht vorhanden zu betrachten. Die kranke Extremität wird immer mehr stören, als sie je nützen kann. Das Beispiel Dr. C. K. beweist, daß man mit einem Arm und einer Hand, wenn die erforderliche Ausbildung ereicht ist, das gleiche leisten kann wie mit zwei Armen und Händen. Géza Graf Zichy, der durch einen Jagdunfall in seiner Jugend ebenfalls seinen rechten Arm verlor, schriebe nach seiner Heilung, als er bereits gelernt hatte, mit der linken Hand zu schreiben, an seinen Erzieher folgenden Brief:

„Lieber guter Csiky! Bin ich von heute in einem Jahr nicht imstande, alles, was die anderen mit beiden Händen machen, mit einer

Hand zu vollbringen, so schieße ich mir eine Kugel in den Kopf".

Er hat es geschafft, wie aus seinem „Buch des Einarmigen", dem dieser Brief entnommen ist, zu ersehen ist. Doch es gehört Mannesmut und Energie dazu, um an seinem Geschick in solchen Fällen nicht zu verzweifeln.

Die Umstellung zum Linkshänder im zahnärztlichen Berufe wird, wenn die Rechte in weitem Maße für die Ausübung der Praxis untauglich geworden ist, kaum geringere Schwierigkeiten bieten. So schreibt Dr. H. Raddarz, der sich während seines Studiums vom Linkshänder zum Rechtshänder umstellte, in Heft 4 der Z.W. des Jahrganges 1933: „Es gehört viel Geduld, Ausdauer und Arbeit dazu, um endlich die nötig Fertigkeit mit der rechten Hand zu erlangen."

Doch die Umstellung wird immer zur Genüge gelingen, und der Beruf kann schließlich wieder ausgeübt werden, auch wenn nur noch ein Arm zur Verfügung steht. Man mache sich den Wahlspruch des Grafen Zichy zu eigen:

„Denkend wagen,
Herz befragen,
Stolz ertragen,
Nie verzagen!"

Lebenslauf.

Ich wurde am 15. Juli 1913 als Sohn des Karl Stackfleth und seiner Ehefrau Katharina geb. Michels in Niederbieber, Kr. Neuwied, geboren.

Vom 5. bis 12. Lebensjahre besuchte ich die Volksschule im Heimatort und besuchte dann bis zum 18. Lebensjahr die Deutsche Oberschule in Neuwied, wo ich im Februar 1932 die Reifeprüfung bestand.

Mit dem Sommersemester 1932 begann ich an der Friedrich-Wilhelms-Universität in Bonn das Studium der Zahnheilkunde, bestand dortselbst nach vier Semestern die zahnärztliche Vorprüfung und nach sieben Semestern das Staatsexamen.

Zum Schlusse möchte ich nicht versäumen, meinem verehrten Lehrer, Herrn Prof. Dr. Balters, für die Ueberlassung dieses Themas und für seine Anregungen herzlichst zu danken. Ebenso möchte ich Herrn Dr. C. Kukulis an dieser Stelle meinen aufrichtigsten Dank aussprechen, der mir mit seiner reichen Erfahrung wertvolle Angaben für meine Arbeit gegeben hat.